

# Gransknings skjema - MR

Pasient-ID: \_\_\_\_\_

Studienr.: \_\_\_\_\_

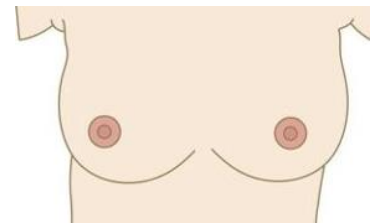
Undersøkelsesdato: \_\_\_\_\_

**Problemstilling:**  Malignitetsutredning  Avklare MX- og UL-funn

**Bakgrunnsaktivitet:**  Minimal  Mild  
 Moderat  Markert

**Mammografisk tetthet:**  BI-RADS a  BI-RADS b  
 BI-RADS c  BI-RADS d

Unifokal  Multifokal  Negativ



**Masse 1**

Lokalisasjon i brystet:

Lateralitet:  Høyre bryst  Venstre bryst  
 Kvadrant:  Øvre laterale  Øvre mediale  Sentralt/ AMK  
 Nedre laterale  Nedre mediale  
 Morfologi form:  Oval  Rund  Irregulær  
 Morfologi kontur:  Velavgrenset  Irregulær  Spikulert  
 Kinetikk:  Type 1  Type 2  Type 3  
 Størrelse i mm.: \_\_\_\_\_  
 Konklusjon:  Benign  Sannsynlig benign  Usikker  
 Sannsynlig malign  Malign

**Masse 2**

Lokalisasjon i brystet:

Lateralitet:  Høyre bryst  Venstre bryst  
 Kvadrant:  Øvre laterale  Øvre mediale  Sentralt/ AMK  
 Nedre laterale  Nedre mediale  
 Morfologi form:  Oval  Rund  Irregulær  
 Morfologi kontur:  Velavgrenset  Irregulær  Spikulert  
 Kinetikk:  Type 1  Type 2  Type 3  
 Størrelse i mm.: \_\_\_\_\_  
 Konklusjon:  Benign  Sannsynlig benign  Usikker  
 Sannsynlig malign  Malign

### **Masse 3**

Lokalisasjon i brystet:

- Lateraltet:  Høyre bryst  Venstre bryst
- Kvadrant:  Øvre laterale  Øvre mediale  Sentralt/ AMK  
 Nedre laterale  Nedre mediale
- Morfologi form:  Oval  Rund  Irregulær
- Morfologi kontur:  Velavgrenset  Irregulær  Spikulert
- Kinetikk:  Type 1  Type 2  Type3
- Størrelse i mm.: \_\_\_\_\_
- Konklusjon:  Benign  Sannsynlig benign  Usikker  
 Sannsynlig malign  Malign

### **Non-mass enhancement:**

Lokalisasjon i brystet:

- Lateraltet:  Høyre bryst  Venstre bryst
- Kvadrant:  Øvre laterale  Øvre mediale  Sentralt/ AMK  
 Nedre laterale  Nedre mediale
- Distribusjon:  Fokal  Lineær  Segmental  
 Regional  Multiple områder  Diffus
- Morfologi:  Homogen  Heterogen  
 Nodulær  Ringformet
- Utbredelse i mm.: \_\_\_\_\_
- Konklusjon:  Benign  Sannsynlig benign  Usikker  
 Sannsynlig malign  Malign

**Totalutbredelse av malignitetssuspekte funn (største mål i mm.): \_\_\_\_\_**

**Korteste avstand til mamillen: \_\_\_\_\_**

**Signatur (fra kontrasierende radiolog):**

\_\_\_\_\_

**Tilleggsfunn/ annet:**

\_\_\_\_\_  
\_\_\_\_\_  
\_\_\_\_\_